

DOI 10.29254/2077-4214-2019-2-2-151-200-204

УДК [616.341:612.42]:599.323.4

Гринь В. Г.

### ЗАГАЛЬНИЙ ПРИНЦИП БУДОВИ ЛІМФОЇДНИХ ВУЗЛИКІВ У СКЛАДІ ПЕЙЕРОВИХ БЛЯШОК ТОНКОЇ КИШКИ БІЛИХ ЩУРІВ

Українська медична стоматологічна академія (м. Полтава)

vogrin034@gmail.com

**Зв'язок публікації з плановими науково-дослідними роботами.** Дана робота є частиною наукової теми кафедри анатомії людини Української медичної стоматологічної академії, а саме: «Вікові аспекти структурної організації органів імунної системи, залоз шлунково-кишкового тракту і сечостатевої системи людини в нормі та патології», № державної реєстрації 0116U004192.

**Вступ.** Враховуючи, що пейєрові бляшки кишкового тракту є груповими об'єднаннями декількох (від 12 до 28) однотипних лімфоїдних утворень, що іменуються в даний час вузликами (хоча в літературі нерідко зустрічається і їх колишня назва – лімфоїдні фолікули), вивчення пейєрових бляшок зазвичай зводиться до аналізу будови окремо взятого лімфоїдного вузлика. Згідно з існуючими уявленнями, які за багато років не зазнали принципових змін, лімфоїдний вузлик розглядається як локально сконцентрована маса імунокомпетентних клітин, будучи функціонально асоційованих з покривним одношаровим кишковим епітелієм (фолікулоstimулюючо-асоційований епітелій) [1,2,3,4,5]. При цьому в кожному такому вузлику виділяють основу, занурену в підслизову основу, мантію, в якій виявляється зародковий (гермінативний) центр, і верхівкову частину або купол, покритий кишковим епітелієм. Разом з тим виділяють дві зони з роздільною переважаючою локалізацією в них Т- і В-лімфоцитів. Перша з них займає у вузлику периферію, тоді як В-зона прилягає до гермінативного центру. З цього випливає, що в пейєровій бляшці всі вузлики, які входять до її складу (за винятком розташованих по периферії) межують між собою своїми Т-зонами. Дані зони особливі тим, що в них локалізуються кровоносні і лімфатичні судини [6,7,8,9]. Поряд з цим, уздовж цих зон (в межах пейєрових бляшок) лімфоїдні вузлики облямовані кишковими ворсинками, між якими відкриваються гирлами кишкові крипти (ліберкюнові залози) [10,11,12].

В даний час є підстави вважати, що наведені вище дані потребують деяких істотних доповнень, які отримані в результаті проведеного всебічного морфологічного дослідження.

**Мета дослідження.** Всебічне морфологічне вивчення загального принципу будови лімфоїдних вузликів у складі пейєрових бляшок тонкої кишки білих щурів.

**Об'єкт і методи дослідження.** Дослідження здійснено на 30 білих щурах-самцях репродуктивного віку, масою  $200,0 \pm 20,0$  грам. Матеріалом слугували, фіксовані в 10% розчині нейтрального формаліну, ділянки тонкої кишки з пейєровими бляшками, які були отримані після вивісєкції. Евтаназія проводилася шляхом передозування тіопенталового наркозу (75

мг/кг маси тіла тварини внутрішньом'язово в верхню третину стегна задньої лапи) [13,14].

До цього всі тварини знаходилися в стандартних умовах експериментально-біологічної клініки (віварій) Української медичної стоматологічної академії, згідно з правилами утримання експериментальних тварин, встановлених Директивою Європейського Парламенту та Ради (2010/63/EU), наказом Міністерства освіти і науки, молоді та спорту України від 01.03.2012 р. № 249 «Про затвердження порядку проведення науковими установами дослідів, експериментів на тваринах» і «Загальних етичних принципів експериментів на тваринах», прийнятих П'ятим національним конгресом з біоетики (Київ, 2013), (Протокол № 155 від 26.04.2017 р. засідання Комісії з біомедичної етики при Українській медичній стоматологічній академії) [15,16,17].

В подальшому вдавалися до традиційних гістологічних методів отримання серійних парафінових зрізів, товщиною 4 мкм (Microm HM 325), які фарбували гематоксилін-еозинном. Інша частина препаратів піддалася пластинації в епоксидній смолі за апробованим в нашій практиці методом [18,19]. Ємностями для просочення препаратів в епоксидній смолі і полімеризації служили желатинові капсули, діаметр яких був дещо ширше товщини коротких відрізків тонкої кишки з пейєровими бляшками. Після повної полімеризації і позбавлення епоксидних блоків від желатинової оболонки, з них виготовляли поліровані шліфи різної товщини в бажаних ракурсах перетину, які фарбували 1% розчином метиленового синього на 1% розчині бури. Вивчення отриманих препаратів здійснено за допомогою бінокулярної лупи МБС-9 і світлового мікроскопа «Konus», оснащеного цифровою мікрофотонасадкою Sigeta DCM-900 9.0MP з адаптованою для даних досліджень програмою Biogex 3 (серійний номер 5604).

Морфометричні характеристики тканинних структур відповідних препаратів отримували, використовуючи систему візуального аналізу гістологічних препаратів, а також за допомогою об'єкт-мікрометра Sigeta X 1 мм/100 Div.x0.01 мм, масштабна шкала якого (що дорівнює 1 мм, де мала поділка відповідає 10 мкм) наносилася на відповідну мікрофотографію, отриману при рівнозначному збільшенні.

**Результати дослідження та їх обговорення.** На **рисунку 1** представлений загальний вигляд (у дещо косому ракурсі) стінки тонкої кишки, на одній стороні якої (протилежній до місця прикріплення брижі) добре розрізняється пейєрова бляшка, перетин якої пройшов поперек її чотирьох лімфоїдних вузликів у вигляді розташованих в один ряд потовщень (з рівнозначним випинанням їх в обидві сторони кишко-

вої стінки), що перемежуються з боку внутрішнього просвіту тонкої кишки згрупованими кишковими ворсинками (в їх оточенні знаходиться кожен лімфоїдний вузлик відповідної пейєрової бляшки).

У зв'язку з тим, що крайові кишкові ворсинки розташовані під нахилом над апікальною поверхнею вузликів, то останні з боку просвіту кишки виявляються частково прихованими, що в більш виразній формі видно при більшому збільшенні того ж препарату (рис. 2).

На даному малюнку верхній знімок у збільшеному вигляді повторює попередній, тоді як нижній знімок демонструє те ж місце в препараті, але при дещо більшому його зшліфуванні, в результаті чого один вузлик втрачається з поля зору. Але в тому і в іншому випадку топологічні відносини між кишковими ворсинками і апікальними відділами залишаються незмінними. На це звертається увага в зв'язку з тим, що в літературі нерідко наводяться ілюстрації, на яких лімфоїдні вузлики знаходяться суцільно покритими кишковими ворсинками. За результатами роботи, таку картину можна отримати при дещо косому ракурсі виготовлення гістологічних зрізів, що призводить до неправильної інтерпретації результатів дослідження.

Користуючись масштабною шкалою, накладеною на представлені вище мікрофотографії, можна без зусиль отримати основні метричні параметри стінки тонкої кишки в місці локалізації в ній пейєрових бляшок. Так, товщина її (з вирахуванням висоти кишкових ворсинок) між лімфоїдними вузликами дорівнює приблизно 0,45 мм, що на одну третину товще протилежної стінки тонкої кишки, де пейєрові бляшки відсутні. Природно, в місцях розташування лімфоїдних вузликів, які на шліфах виглядають у вигляді конусоподібних, базофільно забарвлених горбків, загальна товщина кишкової стінки максимально збільшується приблизно до 0,6 мм. Але це потовщення зобов'язане не тільки невеликому верхівковому підняттю слизової оболонки, але і деякому протилежному підвищенню з боку зовнішньої (серозної) оболонки. В результаті цього на поперечних зрізах тонкої кишки в зоні пейєрових бляшок її стінка набуває вервицеподібної форми, представленій чергуванням потовщень і звужень.

Навіть при відносно малому збільшенні світлового мікроскопа можна відзначити, що в кожному такому вузликовому потовщенні можна виділити дві частини – апікальну (з боку слизової оболонки) і базальну (з боку м'язової оболонки), які місцями розділені смужкою ущільненої тканини. У процесі вивчення епоксидних шліфів і серійних парафінових зрізів було встановлено, що нею є м'язова пластинка слизової оболонки, яка більш чітко виявляється в зоні асоційованих з пейєровою бляшкою кишкових крипт, донні відділи яких примикають до неї безпосередньо, тим самим визначаючи межі власної пластинки слизової оболонки (рис. 3).

Однак в товщі лімфоїдних вузликів вона не є суцільною; місцями в ній спостерігаються розриви, де межі між двома її частинами (апікальною і базальною) виявляються розмитими. Проте, відмінність між ними добре виявляється за тинкторіальними властивостями. Так, при фарбуванні метиленовим синім (або іншими основними барвниками) апікаль-

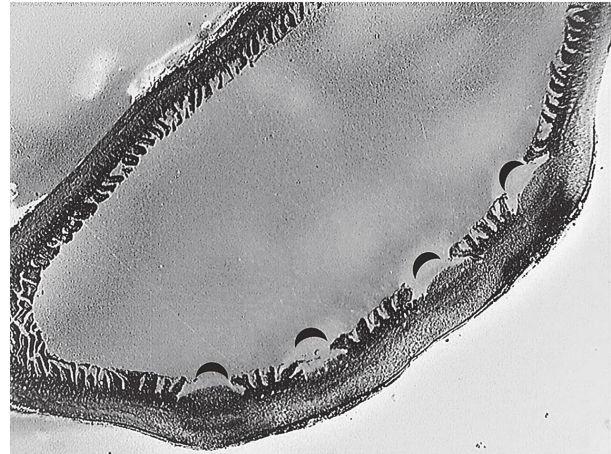
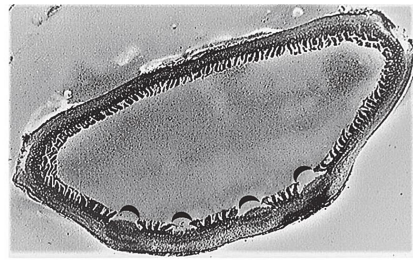


Рис. 1. Поперечний переріз тонкої кишки в зоні локалізації пейєрової бляшки. Епоксидний шліф; забарвлення метиленовим синім. Об'єктиви 1 і 2 бінокулярної лупи МБС-9. Напівокружностями вказані лімфоїдні вузлики, які знаходяться між кишковими ворсинками пейєрової бляшки.

ні частини лімфоїдних вузликів виявляються більш базофільними, ніж їх базальні відділи, що залежить від підвищеної концентрації в перших лімфоцитарних елементів. В результаті такого елективного диференціювання базальні відділи лімфоїдних вузликів представлені у вигляді світлих прошарків між їх апікальними частинами і м'язовою оболонкою. Крім того, якщо останні мають певні межі, обмежені пучками кишкових ворсинок, то базальні відділи є безперервно пов'язаними між собою, утворюючи однорідний хвилеподібний шар в межах пейєрової бляшки між слизовою і м'язовою оболонками (рис. 2). З точки зору стратифікації даний шар відповідає




Рис. 2. Поперечний переріз тонкої кишки в зоні локалізації пейєрової бляшки. Епоксидний шліф; забарвлення метиленовим синім. Об'єктив 4 з нанесеною масштабною шкалою, довжина якої дорівнює 1,0 мм (найменша поділка дорівнює 10 мкм). Напівокружностями вказані апікальні відділи лімфоїдних вузликів пейєрової бляшки. 1 – кишечні ворсинки; 2 – базальні відділи лімфоїдних вузликів.





Рис. 3. Стінка тонкої кишки в межовій зоні з пейеровою бляшкою. Парафіновий зріз; забарвлення гематоксилін-еозином; об'єктив 40. Найменша поділка масштабної шкали дорівнює 10 мкм. 1 – серозна оболонка; 2 – м'язова оболонка; 3 – м'язова пластинка слизової оболонки; 4 – донні відділи кишкових крипт.

в стінці травного тракту підслизовій основі, яка зазвичай представлена пухкою сполучною тканиною, однак в зоні пейерових бляшок тонкої кишки він має зовсім іншу структуру, що вимагає окремого розгляду. Тут можна обмежитися важливою вказівкою на те, що, згідно з даними проведеного дослідження, саме в базальних відділах лімфоїдних вузликів, тобто нижче рівня м'язової пластинки слизової оболонки, зазвичай знаходяться гермінативні (реактивні) центри (рис. 4).

Виникає питання про вибір найбільш доступного підходу до отримання найхарактерніших розмір-

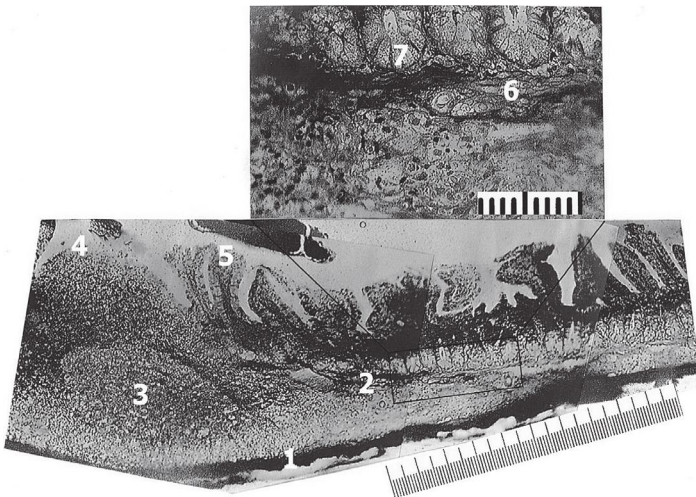


Рис. 4. Стінка тонкої кишки в межовій зоні з пейеровою бляшкою. Епоксидний шліф; забарвлення метиленовим синім; об'єктив 10. Прямокутником окреслено ділянку, яка представлена вище при великому збільшенні (об'єктив 40). Найменша поділка масштабних шкал дорівнює 10 мкм. 1 – зовнішня поверхня кишкової стінки; 2 – підслизова основа; 3 – гермінативний центр лімфоїдного вузлика пейерової бляшки; 4 – апікальний відділ лімфоїдного вузлика; 5 – кишкові ворсинки; 6 – м'язова пластинка слизової оболонки; 7 – донні відділи кишкових крипт.

них показників лімфоїдних вузликів, що входять до складу пейерових бляшок. З огляду на сказане вище, найбільш демонстративним метричним показником в даному випадку буде лінійний розмір окружності апікального відділу лімфоїдного вузлика, який на поперечних зрізах визначається прямою відстанню між основами двох протилежно крайніх кишкових ворсинок, в оточенні яких знаходиться даний вузлик (рис. 2). Згідно з отриманими даними, будь-яка пейерова бляшка тонкої кишки складається з певної кількості різних за розмірами лімфоїдних вузликів, серед яких мають місце малі, середні та великі форми. При вимірюванні виявилося, що метричні значення лінійних (широтних) розмірів апікальних відділів найменших лімфоїдних вузликів рівні приблизно 0,47 мм, середніх – 0,65 мм, а найбільших досягають 0,8 мм (рис. 4). При цьому було встановлено, що дані форми лімфоїдних вузликів відрізняються між собою не тільки розмірами, а й за своєю внутрішньою будовою. В цьому відношенні найбільш істотним фактом є відсутність в лімфоїдних вузликах малого розміру гермінативних центрів, що слід відносити до одного з морфологічних проявів їх антигенної реактивності. Дане явище можна назвати функціональним поліморфізмом пейерових бляшок, що необхідно враховувати при інтерпретації результатів, які отримують при експериментальних дослідженнях.

#### Висновки

1. Розміри пейерових бляшок в тонкій кишці білих щурів безпосередньо залежать від сумарної кількості в них однотипних за будовою, але різних за формою і величиною лімфоїдних вузликів, які представляють собою конусоподібно округлі потовщення слизової оболонки, основа яких прилягає до м'язової оболонки, а їх вершина, частково прикрита по колу кишковими ворсинками, відкрито контактує з кишковим вмістом.

2. В якості їх демонстративних метричних параметрів можуть служити два лінійних розміри. Один з них визначається відстанню між двома діаметрально протилежними кишковими ворсинками (оточуючими лімфоїдний вузлик), а інший – як його висота, яка вимірюється від м'язової оболонки до його вершини. По першому з них розміри лімфоїдних вузликів варіюють від 0,5 до 0,8 мм, тоді як по висоті вони практично не відрізняються, дорівнюючи приблизно 0,6 мм.

3. У кожному лімфоїдному вузлику доцільно виділяти два відділи – апікальний і базальний, межею між якими є переривчаста м'язова пластинка слизової оболонки тонкої кишки. Гермінативні (реактивні) центри, як правило, знаходяться в базальних відділах лімфоїдних вузликів, тобто нижче рівня м'язової пластинки слизової оболонки. У найменших за розмірами лімфоїдних вузликах вони відсутні.

**Перспективи подальших досліджень.** Дослідити внутрішню будову лімфоїдних вузликів пейерових бляшок тонкої кишки білих щурів.

**Література**

1. Camile J, Hugot JP, Barreau F. Peyer's Patches: The Immune Sensors of the Intestine. *International Journal of Inflammation*. 2010;10:1-12.
2. Hryn VH. Osobennosti formy y mykroskopicheskogo stroenyya otdel'nykh chastey yleotsekal'noho otdela tolstoy kyshty u cherveobraznogo otrostka u plodov cheloveka. Aktual'ni problemy suchasnoyi medytsyny: Visnyk Ukrayin'skoyi medychnoyi stomatolohichnoyi akademiyi. 2012;1-2(37-38),12:177-80. [in Russian].
3. Guseynov TS, Guseynova ST. Diskussionnyye voprosy anatomii peyerovykh blyashek tonkoy kishki. *Saratovskiy nauchno-meditsinskiy zhurnal*. 2012;8(3):687-91. [in Russian].
4. Hryn VH, Kostylenko YuP, Yushchenko YuP, Ryabushko MM, Lavrenko DO. Comparative histological structure of the gastrointestinal mucosa in human and white rat: a bibliographic analysis. *Wiadomości Lekarskie*. 2018;LXXI(7):1398-403.
5. Hryn VH, Kostylenko YuP, Bilash VP, Tarasenko YaA. Features of angioarchitecture of the albino rats stomach and small intestine. *Wiadomości Lekarskie*. 2019;LXXII(3):311-7.
6. Yuldashev AY, Kakhkharov ZA, Yuldashev MA. Funktsional'naya morfologiya immunnoy sistemy slizistoy obolochki tonkoy kishki. *Tashkent: Yangi asravlod; 2008*. 48 s. [in Russian].
7. Morozova EN. Morfolohicheskoye osobennosti peyerovykh blyashek tonkoy kyshty yntaktnykh krysh. *Visnyk problem biolohiyi i medytsyny*. 2014;1(106):265-8. [in Russian].
8. Morozova YeN. Ul'tramikroskopicheskoye stroeniye peyerovykh blyashek tonkoy kishki intaktnykh polovozrelykh krysh. *Tavrcheskiy mediko-biologicheskyy vestnik*. 2013;1(16),1(61):160-2. [in Russian].
9. Kashchenko SA, Tkacheva YeN. Morfometricheskiye parametry limfoidnykh obrazovaniy tonkoy kishki krysh v vozrastnom aspekte. *Morfologiya*. 2009;4(3):25-8. [in Russian].
10. Hryn VH, Kostylenko YuP, Bilash VP, Ryabushko OB. Microscopic structure of albino rats' small intestine. *Wiadomości Lekarskie*. 2019;LXXII(5):733-8.
11. Morozova EN, Morozov VN, Kuz'machuk DO, Morhun YuA. Vzhlyad na morfoheny peyerovykh blyashek tonkoy kyshty krysh. *Visnyk problem biolohiyi i medytsyny*. 2013;2(101):27-32. [in Russian].
12. Hryn VH. Planimetric correlations between Peyer's patches and the area of small intestine of white rats. *Reports of morphology*. 2018;2(24):66-72.
13. Bunyatyan AA, Mizikova VM, redaktory. *Anesteziologiya: natsional'noye rukovodstvo*. Moskva; 2011. 1104 s. [in Russian].
14. Vasyutina ML, Smirnova SV. Sravnitel'nyy analiz preparatov, ispol'zuyemykh dlya obshchey anestezii u krysh. *Vestnik novgorodskogo gosudarstvennogo universiteta*. 2015;86(1):41-3. [in Russian].
15. Rybakova AV, Makarova MN. Sanitarnyy kontrol' eksperimental'nykh klinik (vivariyev) v sootvetstvii s lokal'nymi i mezhdunarodnymi trebovaniyami. *Mezhdunarodnyy vestnik veterinarii*. 2015;4:81-9. [in Russian].
16. Direktiva 2010/63/EU Yevropeyskogo parlamenta i Soveta Yevropeyskoy soyuza po okhrane zhivotnykh, ispol'zuyemykh v nauchnykh tselyakh, sootvetstvuyushchey trebovaniyam Yevropeyskoy ekonomicheskoy zony [Internet]. 2010:276:0033:0079:EN:PDF. Dostupno: <http://eur-lex.europa.eu/LexUriServ/LexUriServ.do?uri=OJ:L> [in Russian].
17. Nakaz Ministerstva osvity i nauky, molodi ta sportu Ukrayiny № 249 vid 01.03.2012 r. «Pro zatverdzhennyya porядku provedennyya naukovykh ustanovamy doslidiv, eksperymentiv na tvarynakh». *Ofitsiynyy visnyk Ukrayiny*. 2012 Apr 06;24:82. [in Ukrainian].
18. Bahriy MM, Dibrova VA, Popadynets' OH, Hryshchuk MI. *Metodyky morfolohichnykh doslidzhen' [monohrafiya]*. Vinnytsya: Nova knyha; 2016. 328 s. [in Ukrainian].
19. Belokon S, Vitko Yu, Tkachenko P, Starchenko I, Hryn V. Optimizatsiya issledovaniya strukturnykh elementov biologicheskikh tkaney na gistopograficheskikh shlifakh. *Molodoy uchonyiy. Kazan*. 2014;1,15(74):134-7. [in Russian].

**ЗАГАЛЬНИЙ ПРИНЦИП БУДОВИ ЛІМФОЇДНИХ ВУЗЛИКІВ У СКЛАДІ ПЕЙЕРОВИХ БЛЯШОК ТОНКОЇ КИШКИ БІЛИХ ЩУРІВ****Гринь В. Г.**

**Резюме.** Вивчення пейєрових бляшок зазвичай зводиться до аналізу будови окремо взятого лімфоїдного вузлика. Лімфоїдний вузлик розглядається як локально сконцентрована маса імунокомпетентних клітин, будучи функціонально асоційованих з покривним одношаровим кишковим епітелієм (фолікулоstimулюючо-асоційований епітелій).

*Метою дослідження* стало всебічне морфологічне вивчення загального принципу будови лімфоїдних вузликів у складі пейєрових бляшок тонкої кишки білих щурів.

*Об'єкт і методи дослідження.* Дослідження здійснено на 30 білих щурах-самцях репродуктивного віку. Матеріалом слугували ділянки тонкої кишки з пейєровими бляшками. Отримували серійні парафінові зрізи, товщиною 4 мкм. Інша частина препаратів піддалася пластинації в епоксидній смолі. Вивчення отриманих препаратів здійснено за допомогою біокулярної лупи МБС-9 і світлового мікроскопа «Konus», оснащеного цифровою мікрофотонасадкою Sigeta DCM-900 9.0MP з адаптованою для даних досліджень програмою Biorex 3. Морфометричні характеристики тканинних структур отримували за допомогою об'єкт-мікрометра Sigeta X 1 мм/100 Div.x0.01 мм.

*Результати роботи.* Розміри пейєрових бляшок в тонкій кишці білих щурів безпосередньо залежать від сумарної кількості в них однотипних за будовою, але різних за формою і величиною лімфоїдних вузликів.

*Висновки.* У кожному лімфоїдному вузлику доцільно виділяти два відділи – апікальний і базальний, межею між якими є переривчаста м'язова пластинка слизової оболонки тонкої кишки. Гермінативні (реактивні) центри, як правило, знаходяться в базальних відділах лімфоїдних вузликів, тобто нижче рівня м'язової пластинки слизової оболонки. У найменших за розмірами лімфоїдних вузликах вони відсутні.

**Ключові слова:** білі щури, тонка кишка, лімфоїдний вузлик, пейєрова бляшка.

**ОБЩИЙ ПРИНЦИП СТРОЕНИЯ ЛИМФОИДНЫХ УЗЕЛКОВ, ВХОДЯЩИХ В СОСТАВ ПЕЙЕРОВЫХ БЛЯШЕК ТОНКОЙ КИШКИ БЕЛЫХ КРЫС****Гринь В. Г.**

**Резюме.** Изучение пейєровых бляшек обычно сводится к анализу строения отдельно взятого лимфоидного узелка. Лимфоидный узелок рассматривается, как локально сконцентрированная масса иммунокомпетентных клеток.

тентных клеток, будучи функционально ассоциированных с покровным однослойным кишечным эпителием (фолликуло-ассоциированный эпителий).

*Целью исследования* стало всестороннее морфологическое изучение общего принципа строения лимфоидных узелков в составе пейеровых бляшек тонкой кишки белых крыс.

*Объект и методы исследования.* Исследование осуществлено на 30 белых крысах-самцах репродуктивного возраста. Материалом служили участки тонкой кишки с пейеровыми бляшками. Получали серийные парафиновые срезы толщиной 4 мкм. Другая часть препаратов подверглась пластинации в эпоксидной смоле. Изучение полученных препаратов осуществлено с помощью бинокулярной лупы МБС-9 и светового микроскопа «Konus», оснащенного цифровой микрофотонасадкой Sigeta DCM-900 9.0MP с адаптированной для данных исследований программой Biorex 3. Морфометрические характеристики тканевых структур получали с помощью объект-микрометра Sigeta X 1 мм/100 Div.x0.01 мм.

*Результаты работы.* Размеры пейеровых бляшек в тонкой кишке белых крыс напрямую зависят от суммарного количества в них однотипных по строению, но различных по форме и величине лимфоидных узелков.

*Выводы.* В каждом лимфоидном узелке целесообразно выделять два отдела – апикальный и базальный, границей между которыми является прерывистая мышечная пластинка слизистой оболочки тонкой кишки. Герминативные (реактивные) центры, как правило, находятся в базальных отделах лимфоидных узелков, то есть ниже уровня мышечной пластинки слизистой оболочки. В маленьких по размерам лимфоидных узелках они отсутствуют.

**Ключевые слова:** белые крысы, тонкая кишка, лимфоидный узелок, пейерова бляшка.

### THE GENERAL PRINCIPLE OF THE STRUCTURE OF LYMPHOID NODULES OF PEYER'S PATCHES OF THE SMALL INTESTINE OF WHITE RATS

**Hryn V. H.**

**Abstract.** Study of Peyer's patches are usually reduced to the analysis of the structure of a single lymphoid nodules. The lymphoid nodule is considered as a locally concentrated mass of immunocompetent cells, being functionally associated with the integumentary single-layer intestinal epithelium (follicular-associated epithelium).

*The aim of the study* was a comprehensive morphological study of the general principle of the structure of the lymphoid nodules of Peyer's patches of the small intestine of white rats.

*Object and methods of research.* 30 mature albino male rats weighted  $200,0 \pm 20,0$  g were involved into the study. The material used was fixed in a 10% solution of neutral formalin, sections of the small intestine containing Peyer's patches, which were obtained after vivisection. Euthanasia of rats was made under thiopentone anesthesia overdose (75 mg/kg animal body weight intramuscularly in the upper third of the hip of the hind paw). The study was carried out using conventional histological methods for obtaining serial paraffin sections of 4  $\mu$ m thick (Microm HM 325), stained with hematoxylin-eosin. Another part of the preparations was subjected to plastination in epoxy resin. Subsequently, polished thin sections were made, stained with 1% methylene blue and 1% borax solution. The obtained specimens were studied on the "Konus" light microscope equipped with Sigeta DCM-900 9.0MP digital microphoto attachment with the Biorex 3 (serial number 5604) software adapted for these studies. Morphometric characteristics of tissue structures were obtained using a Sigeta X 1 mm/100 Div.x0.01 mm micrometer object of 0.01 mm.

*Results of work.* The sizes of Peyer's patches in the small intestine of white rats directly depend on the total number of lymphoid nodules of the same type in structure, but different in shape and size, which cone-shapedly rounded thickening of the mucous membrane, the base of which is adjacent to the muscular layer, and their tops partially covered around the circumference of the intestinal villi, openly in contact with the intestinal contents.

*Conclusions.* As a demonstration of metric parameters lymphoid nodules can serve two linear size. One of them is determined by the distance between two diametrically opposed intestinal villi (surrounding the lymphoid nodule), and the other is defined as its height, measured from the muscular layer to its apex. On the first of these dimensions lymphoid nodules ranged from 0.5 to 0.8 mm, while the height they are virtually identical, equaling about 0.6 mm. In each lymphoid nodule, it is advisable to distinguish two sections – the apical and basal, the boundary between which is an intermittent muscle plate of the mucous membrane of the small intestine. Germinative (reactive) centers are usually located in the basal regions of the lymphoid nodules that is, below the level of the muscular lining of the mucous membrane. In the smallest lymphoid nodules they are absent.

**Key words:** white rats, small intestine, lymphoid nodule, Peyer's patch.

*Рецензент – проф. Проніна О. М.*

*Стаття надійшла 10.06.2019 року*